

**БІОРІЗНОМАНІТТЯ ТА ЕКОЛОГІЧНІ ПРОБЛЕМИ
ПРИРОДОКОРИСТУВАННЯ
BIODIVERSITY AND ENVIRONMENTAL PROBLEMS OF
NATURE MANAGEMENT**

УДК 591.436:[636.4+611.36]
doi 10.37143/2786-7730-2024-4(82)1

**ВНУТРІШНЬОПЕЧІНКОВІ ЖОВЧНІ ПРОТОКИ ЛЮДИНИ ТА СВИНІ:
СТРУКТУРНІ АДАПТАЦІЇ ДО СКЛАДУ РАЦІОНУ**

Д. С. Дубінін, С. Г. Зінов'єв, А. М. Саєнко

*Інститут свинарства і агропромислового виробництва НААН
вул. Шведська Могила, 1, м. Полтава, Україна, 36013*

Мета. Метою роботи було вивчення структурної організації внутрішньопечінкових жовчовивідних шляхів у людини та свині у порівняльно-анатомічному аспекті для визначення спільних і відмінних особливостей, зумовлених структурою раціону, особливостями живлення та функціональним навантаженням. **Методи.** У дослідженні застосовували загальногістологічні методи для аналізу будови стінок внутрішньопечінкових жовчних проток. Препарати фарбували гематоксиліном і еозином. Для належної фіксації зразки промивали 10 %-м розчином нейтрального формаліну, після чого макропрепарати занурювали в цей самий розчин для подальшої фіксації. Було досліджено 15 зразків печінки свиней живою вагою 90–105 кг, що утримувалися в умовах господарства з сухим типом годівлі. Аналогічне дослідження провели на 15 зразках печінки людей віком від 30 до 50 років, які померли без виявлених патологій гепатобіліарної системи. Вилучення органів здійснювали не пізніше ніж через 12 годин після смерті. Аналізували структурну організацію стінок внутрішньопечінкових жовчних проток. **Результати.** Будова міжчасточкової жовчної протоки свині подібна до людської, однак має певні морфометричні відмінності зумовлені особливостями їх структури раціону та живлення. У слизовій оболонці переважають кубічні епітеліоцити, хоча їхня кількість децю вища — приблизно $18,04 \pm 1,73$ клітин на поперечному зрізі. Аналіз структури міжсегментних жовчних проток людини показав, що слизова оболонка представлена переважно кубічним епітелієм, хоча зустрічаються й призматичні клітини. Середня кількість епітеліоцитів на поперечному зрізі становила близько $20,21 \pm 2,03$ клітин. У свині міжсегментні жовчні протоки мають певні відмінності порівняно з людиною.

Внутрішній епітеліальний шар представлений призматичними клітинами, які є більшими за розміром. Загальна кількість епітеліоцитів у поперечному зрізі

Дубінін Дмитро Сергійович, док. філ., н. с. лаб. годівлі, фізіології та здоров'я тварин,
e-mail: dmytrudubin4@gmail.com <https://orcid.org/0000-0002-5547-1614>
Зінов'єв Сергій Георгійович к. с.-г. н., с. н. с., в. о. зав. лаб. екологічної безпеки у тваринництві,
e-mail: kvazimodo2077@gmail.com <https://orcid.org/0000-0002-3757-3860>
Саєнко Артем Михайлович, к. с.-г. н., ст. дослідник, в. о. зав. лаб. генетики,
e-mail: saenko_artem@meta.ua <https://orcid.org/0000-0002-0527-5367>

коливалася в межах $24,54 \pm 2,03$ клітин. Дослідження показало, що міжчасткові жовчні протоки людини мають двошарову будову: внутрішній шар утворений призматичним епітелієм, а зовнішній – пухкою сполучною тканиною. Епітеліоцити розташовуються на базальній мембрані в один шар, їх середня кількість на поперечному зрізі становила $28,65 \pm 5,03$ клітин. Міжчасткові жовчні протоки свині мали схожу морфологічну організацію, проте спостерігалися певні особливості. Епітеліоцити мали призматичну форму і були дещо меншими за розміром, ніж у людини. Середня кількість клітин у поперечному зрізі становила $36,45 \pm 4,73$ клітин. **Висновки.** Суттєвих відмінностей у структурній організації внутрішньопечінкових жовчних проток людини та свині не виявлено. Незначні відмінності у морфометричних показниках можуть бути пов'язані з особливостями розмірів організму, проте загальна гістоархітектоніка залишається подібною.

Ключові слова: печінка, жовчовивідні шляхи, всеїдні ссавці, жовчні протоки, свиня, гістологія, епітеліоцити.

Посилатися на статтю так:

БІБЛІОГРАФІЯ за ДСТУ: Дубінін Д. С., Зінов'єв С. Г., Саєнко А. М. Внутрішньопечінкові жовчні протоки людини та свині: структурні адаптації до складу раціону. *Свинарство і агропромислове виробництво* : міжвідом. темат. наук. зб. / Ін-т свинарства і АПВ НААН. Полтава, 2024. Вип. 4(82). С. 7–20. doi: 10.37143/2786-7730-2024-4(82)1

REFERENCES за APA style: Dubinin, D. S., Zinoviev, S. G., & Saienko A. M. (2024). Vnutrishnopenchinkovi zhovchni protoky liudyny ta svyni: strukturni adaptatsii do skladu ratsionu. [Intrahepatic bile ductes of humans and pigs: structural adaptations to the diet composition]. *Svynarstvo i ahropromyslove vyrobnytstvo* [Pig Breeding and Agroindustrial Production]. Poltava, 4(82), 7–20 [in Ukrainian]. doi: 10.37143/2786-7730-2024-4(82)1

Вступ. Вивчення структурної організації внутрішньопечінкових жовчовивідних шляхів є важливим для розуміння механізмів функціонування травної системи у ссавців. Внутрішньопечінкові жовчні протоки виконують ключову роль у процесах синтезу, транспортування та модифікації жовчі, що є необхідним для метаболізму жирів і детоксикації організму. Разом з тим їх будова й адаптаційні механізми залишаються недостатньо дослідженими, особливо у зв'язку з еволюційними й екологічними аспектами [1–3].

За даними попередніх досліджень інших авторів [4] є інформація, що морфологічні особливості жовчних проток можуть змінюватися залежно від типу харчування та функціонального навантаження. Дослідження внутрішньопечінкових жовчних проток людини [5] здебільшого зосереджені на їхній морфології у нормі, проте вони не охоплюють порівняльний аналіз із жовчними протоками інших видів. Свині, як всеїдні ссавці, представляють цінну модель для порівняльно-анатомічних досліджень із людиною, оскільки обидва види демонструють подібність у будові та функціонуванні жовчовивідної системи. Вивчення морфологічних і гістологічних особливостей внутрішньопечінкових протоків у цих видів дає змогу не лише розкрити загальні закономірності організації гепатобіліарної системи, але й з'ясувати механізми адаптації до різних типів харчування й екологічних умов. Дослідження цього аспекту є важливим для еволюційної біології, оскільки дає змогу зрозуміти, як структурні особливості жовчних протоків сприяють адаптації організму до середовища проживання та харчової поведінки. Результати таких досліджень можуть також бути корисними

для біомедичних наук, зокрема в контексті трансплантології, гастроентерології та ветеринарії [6–8].

Мета досліджень. Метою роботи було вивчення структурної організації внутрішньопечінкових жовчовивідних шляхів у людини та свині у порівняльно-анатомічному аспекті для визначення спільних і відмінних особливостей, зумовлених типом харчування та функціональним навантаженням.

Матеріали та методи досліджень. У дослідженні використовували загальногістологічні методи для аналізу будови стінок внутрішньопечінкових жовчних проток. Фарбування препаратів проводили гематоксиліном і еозином.

Для забезпечення належної фіксації зразки промивали 10 %-м розчином нейтрального формаліну, після чого макропрепарат занурювали у цей же розчин для подальшої фіксації.

Було досліджено 15 зразків печінки свиней живою вагою 90–105 кг, що утримувалися в умовах господарства з сухим типом годівлі. Зразки були відібрані в умовах Полтавського м'ясокомбінату. Аналізували структуру стінок внутрішньопечінкових жовчних проток [9].

Дослідження також проводили на 15 зразках печінки людей віком від 30 до 50 років, які померли без виявлених патологій гепатобіліарної системи. Вилучення органів здійснювали не пізніше ніж через 12 годин після смерті. У цьому дослідженні також аналізували структурну організацію стінок внутрішньопечінкових жовчних проток.

Матеріал для дослідження був отриманий у Патанатомічному відділі на підставі Договору № 55 від 17 травня 2023 р. про науково-практичну співпрацю між Полтавським державним медичним університетом та Полтавським обласним патанатомічним бюро Полтавської обласної ради. Наукові дослідження відповідали морально-етичним нормам згідно з принципами Гельсінської декларації з прав людини, Конвенції про права людини та біомедицину Ради Європи, наказу МОЗ України "Про проведення клінічних випробувань лікарських засобів" (Наказ № 66 від 13 лютого 2006 р.), а також Етичному кодексу лікаря та вченого України.

Дослідження на свинях здійснювали відповідно до Міжнародних принципів Європейської конвенції про захист хребетних тварин, які використовуються для експериментів та інших наукових цілей (Страсбург, 1985) [10] та відповідно до Директиви 2010/63/EU Європейського парламенту і ради європейського союзу від 22 вересня 2010 р. з охорони тварин, що використовуються в наукових цілях [11].

Мікрофотографування здійснювали за допомогою мікроскопа Biogex-3 VM-500T, використовуючи мікрофотонасадку DCM 900. Отримані зображення обробляли у програмі TSVIEW.

Статистичний аналіз даних здійснювали за допомогою програмного забезпечення Statistic for Windows 7.0 (StatSoft Inc., США). Обчислювали середні значення, стандартну похибку середнього (m). Вірогідність різниці (p) розраховували з використанням t -тесту для незалежних вибірок, а отримані результати вважали достовірними при $p < 0,05$ [12].

Результати дослідження та їх обговорення.

Міжчасточкова жовчна протока людини. При дослідженні міжчасточкових жовчних проток печінки людини встановлено, що їхня стінка складається з двох основних шарів: внутрішньої слизової оболонки та зовнішньої сполучнотканинної оболонки. Епітеліальний шар представлений кубічними клітинами, які розташовані в один ряд і спираються на базальну мембрану. Середня кількість епітеліоцитів на поперечному зрізі становила приблизно $16,6 \pm 1,73$ клітин (рис. 1).

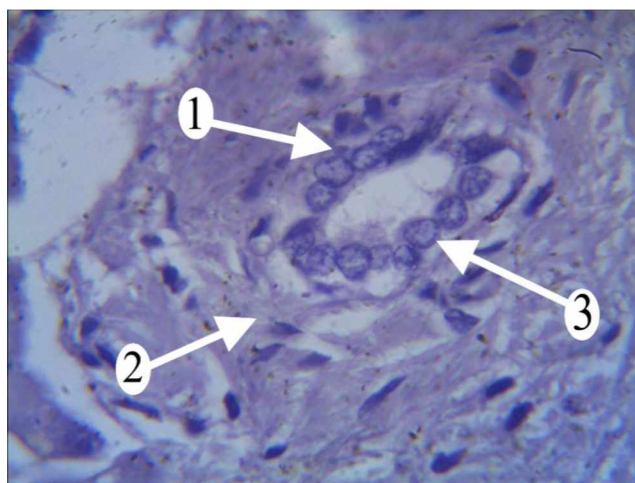


Рис. 1. Внутрішньопечінкова міжчасточкова жовчна протока людини

Примітка* Забарвлення гематоксилін-еозин. Збільшення: об. X100

1 – Слизова оболонка; 2 – Адвентиційна оболонка; 3 – Епітеліальні клітини (холангіоцити)

Цитоплазма епітеліоцитів мала базофільне забарвлення, а ядра, які здебільшого розташовувалися у центральній частині клітин, займали значну частину цитоплазматичного об'єму. Співвідношення площі ядра до цитоплазми становило приблизно $0,37 \pm 0,04$ мкм.

Зовнішній шар протоки складався з пухкої сполучної тканини, що містила фібробластичні клітини та колагенові волокна. Виявлено, що зовнішній діаметр міжчасточкової протоки у людини становить приблизно $44,68 \pm 1,2$ мкм, тоді як внутрішній діаметр сягає $24,93 \pm 4,23$ мкм.

Міжчасточкова жовчна протока свині. Будова міжчасточкової жовчної протоки свині подібна до людської, однак має певні морфометричні відмінності. У слизовій оболонці також переважають кубічні епітеліоцити, хоча їхня кількість дещо вища — близько $18,04 \pm 1,73$ клітин (рис. 2) на поперечному зрізі. Ця різниця не досягла рівня статистичної значущості ($p=0,08$), що свідчить про загальну подібність морфологічної організації міжчасточкових жовчних проток у цих видів.

Цитоплазма цих клітин мала базофільне забарвлення, а ядра, розташовані у центральній частині, займали значний об'єм клітини. Встановлено, що ядерно-цитоплазматичне співвідношення в епітеліоцитах свині становить $0,38 \pm 0,04$ мкм.

Зовнішній шар міжчасточкової протоки свині також утворений пухкою сполучною тканиною, як і у людини. Морфометричні вимірювання показали, що зовнішній діаметр протоки в середньому становить $45,01 \pm 3,2$ мкм, а внутрішній — близько $26,09 \pm 2,2$ мкм. Це засвідчує загальне зменшення розмірів проток у свині відносно людини.

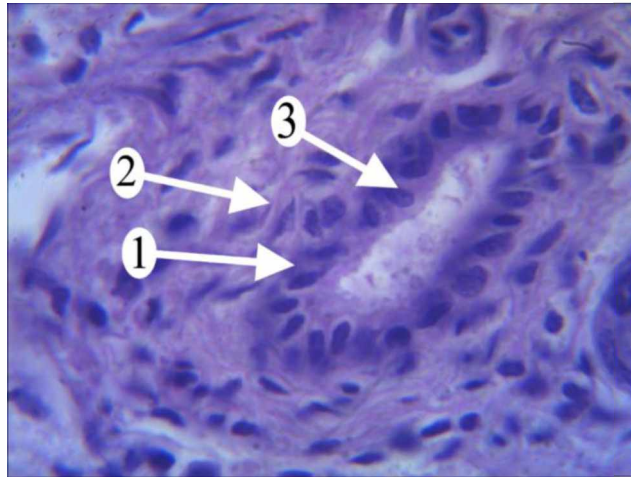


Рис. 2. Внутрішньопечінкова міжчасточкова жовчна протока свині

Примітка* Забарвлення гематоксилін-еозин. Збільшення: об. X100

1 – Слизова оболонка; 2 – Адвентиційна оболонка; 3 – Епітеліальні клітини (холангіоцити)

Міжсегментна жовчна протока людини. Аналіз структури міжсегментних жовчних проток людини показав, що слизова оболонка представлена переважно кубічним епітелієм, хоча зустрічаються й призматичні клітини. Середня кількість епітеліоцитів на поперечному зрізі становила близько $20,21 \pm 2,03$ клітин (рис. 3).

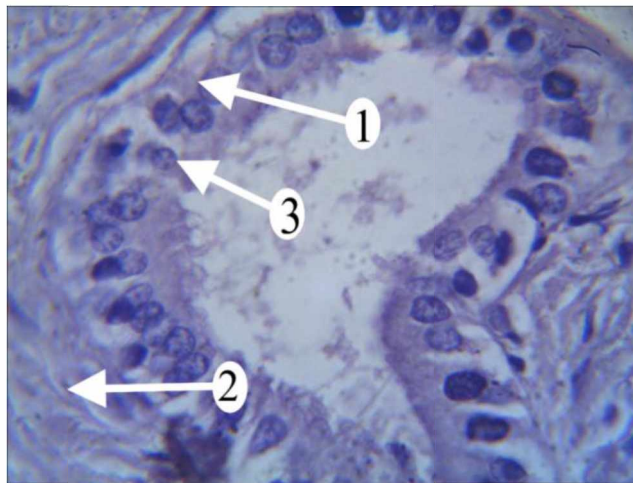


Рис. 3. Внутрішньопечінкова міжсегментна жовчна протока людини

Примітка* Забарвлення гематоксилін-еозин. Збільшення: об. X100

1 – Слизова оболонка; 2 – Адвентиційна оболонка; 3 – Епітеліальні клітини (холангіоцити)

Цитоплазма епітеліоцитів мала базифільне забарвлення, а ядра частіше розташовувалися ближче до апікальної частини клітини, хоча деякі знаходилися в центрі. Ядерно-цитоплазматичне співвідношення було досить високим і становило $0,63 \pm 0,04$ мкм, що свідчить про значну ядерну частину клітин.

Зовнішня оболонка міжсегментних проток людини складалася зі сполучної тканини без значних структурних змін. Морфометричні вимірювання показали, що у середньому зовнішній діаметр протоки становив приблизно $164,29 \pm 3,8$ мкм, а внутрішній – $58,56 \pm 2,8$ мкм.

Міжсегментна жовчна протока свині. У свині міжсегментні жовчні протоки мають певні відмінності порівняно з людиною. Внутрішній епітеліальний шар представлений призматичними клітинами, які є більшими за розміром. Загальна кількість епітеліоцитів у поперечному зрізі коливалася в межах $24,54 \pm 2,03$ клітин (рис. 4). Отримані відмінності є статистично значущими ($p=0,04$), що може свідчити про інтенсивнішу секреторну активність жовчних проток у свині.

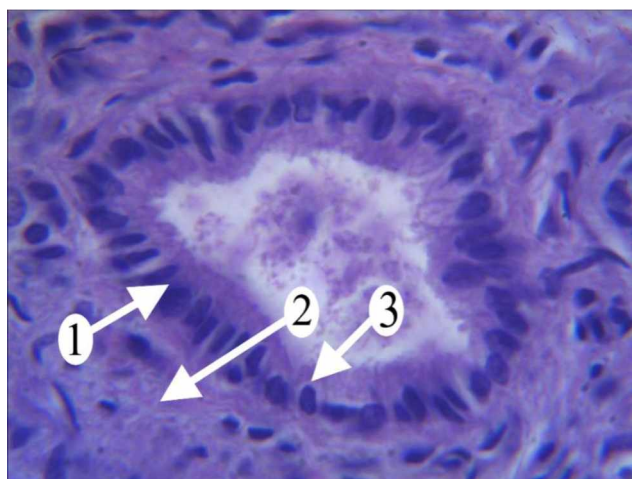

Рис. 4. Внутрішньопечінкова міжсегментна жовчна протока свині

Примітка* Забарвлення гематоксилін-еозин. Збільшення: об. X100

1 – Слизова оболонка; 2 – Адвентиційна оболонка; 3 – Епітеліальні клітини (холангіоцити)

Цитоплазма мала базофільне забарвлення, а ядра здебільшого розташовувалися в базальній частині клітини, мали овальну або паличкоподібну форму. Ядерно-цитоплазматичне співвідношення було нижчим ніж у людини і становило $0,38 \pm 0,04$ мкм.

Зовнішня оболонка міжсегментної протоки свині була представлена пухкою сполучною тканиною, як і у людини. Морфометричні вимірювання показали, що середній зовнішній діаметр становив приблизно $260,54 \pm 6,8$ мкм, а внутрішній – $54,65 \pm 5,8$ мкм, що свідчить про загальне збільшення розмірів міжсегментних проток у свині порівняно з людиною.

Міжчасткові жовчні протоки людини. Дослідження показало, що міжчасткові жовчні протоки людини мають двошарову будову: внутрішній шар утворений призматичним епітелієм, а зовнішній – пухкою сполучною тканиною. Епітеліоцити розташовувалися на базальній мембрані в один шар, їх середня кількість на поперечному зрізі становила $28,65 \pm 5,03$ клітин (рис. 5).

Цитоплазма епітеліоцитів мала виражену базофільну структуру, а ядра, які здебільшого знаходилися ближче до апікальної частини клітини, мали овальну форму. Ядерно-цитоплазматичне співвідношення становило приблизно $0,47 \pm 0,05$ мкм, що свідчить про відносно високу активність клітин.

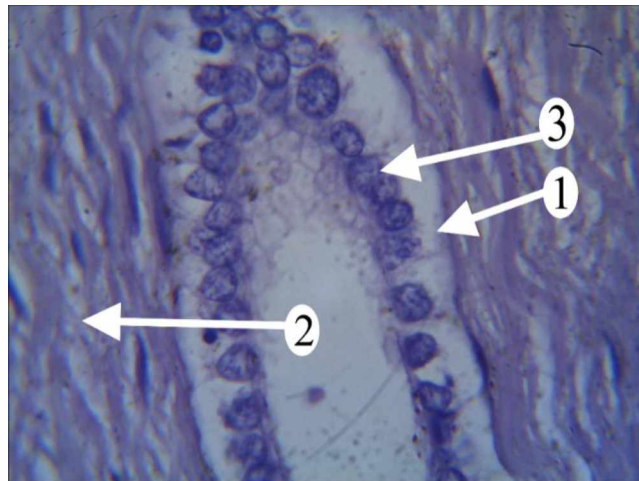


Рис. 5. Внутрішньопечінкова міжчасткова жовчна протока людини

Примітка* Забарвлення гематоксилін-еозин. Збільшення: об. X100

1 – Слизова оболонка; 2 – Адвентиційна оболонка; 3 – Епітеліальні клітини (холангіоцити)

Зовнішній шар протоки був представлений сполучною тканиною, без значних змін. Вимірювання діаметра показали, що середній зовнішній діаметр протоки становив $273 \pm 15,8$ мкм, а внутрішній – $149 \pm 5,8$ мкм.

Міжчасткові жовчні протоки свині. Міжчасткові жовчні протоки свині мали схожу морфологічну організацію, проте спостерігалися певні особливості. Епітеліоцити мали призматичну форму і були дещо меншими за розміром, ніж у людини. Середня кількість клітин у поперечному зрізі становила $36,45 \pm 4,73$ клітин (рис. 6).

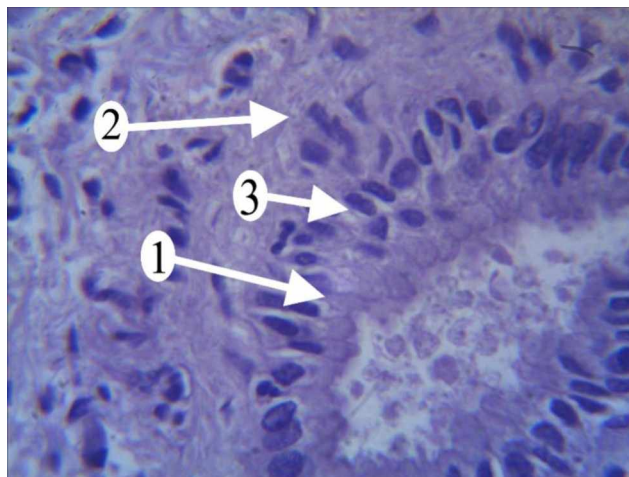


Рис. 6. Внутрішньопечінкова міжчасткова жовчна протока свині

Примітка* Забарвлення гематоксилін-еозин. Збільшення: об. X100

1 – Слизова оболонка; 2 – Адвентиційна оболонка; 3 – Епітеліальні клітини (холангіоцити)

Однак ця різниця не досягла рівня статистичної значущості ($p=0,06$), що вказує на відносну подібність морфологічної структури міжчасткових жовчних проток у двох видів.

Цитоплазма мала базофільне забарвлення, а ядра, розташовані в базальній частині клітини, були видовженої форми. Ядерно-цитоплазматичне співвідношення було нижчим, ніж у людини і становило $0,37 \pm 0,06$ мкм.

Зовнішня оболонка міжчасткових жовчних проток свині також була сформована пухкою сполучною тканиною. Морфометричні вимірювання показали, що середній зовнішній діаметр протоки становив $301,65 \pm 14,8$ мкм, а внутрішній – $131,33 \pm 6,3$ мкм.

Таким чином, отримані результати свідчать про загальну морфологічну подібність міжчасточкових жовчних проток людини та свині. Проте у структурі міжчасточкових жовчних проток свині спостерігається невелике збільшення кількості епітеліоцитів – $18,04 \pm 1,73$ клітин, порівняно з їх кількістю у людини – $16,6 \pm 1,73$ клітин. Це може бути зумовлено інтенсивнішим жовчовиділенням у свині через особливості її травної системи.

У свині спостерігається більше епітеліоцитів ($24,54 \pm 2,03$ клітин) у складі міжсегментних жовчних проток порівняно з людиною ($20,21 \pm 2,03$ клітин). Це узгоджується з дослідженнями [13–16], які вказують на те, що у свиней, як представників всеїдних тварин зі змішаним типом харчування, спостерігається дещо вища щільність епітеліоцитів. Однак ця відмінність не є суттєвою, що може свідчити про схожі механізми жовчовиділення у свиней і людей [17, 18].

Кількість епітеліоцитів у міжчасткових жовчних протоках свині є дещо вищою, ніж у людини ($36,45 \pm 4,73$ проти $28,65 \pm 5,03$ клітин), проте ця відмінність не є суттєвою з функціонального погляду. Оскільки як людина, так і свиня є всеїдними видами, їхня жовчовидільна система адаптована до перетравлення змішаного раціону, що не вимагає значних морфологічних змін у внутрішньопечінкових протоках. Відповідно, невелика різниця у кількості епітеліоцитів не чинить значного впливу на основні функції жовчовивідної системи [6, 19, 20].

Висновки. 1. Міжчасточкові жовчні протоки у свині мають вищу щільність епітеліоцитів у порівнянні з людиною. У людини середня кількість клітин на поперечному зрізі становить $16,6 \pm 1,73$, тоді як у свині – $18,04 \pm 1,73$. Водночас у людини ядерно-цитоплазматичне співвідношення становить $0,37 \pm 0,04$, тоді як у свині – $0,38 \pm 0,04$.

2. Міжсегментні жовчні протоки у свині мають більший загальний діаметр, але менший внутрішній просвіт порівняно з людиною. У людини середній зовнішній діаметр становить $164,29 \pm 3,8$ мкм, внутрішній – $58,56 \pm 2,8$ мкм, тоді як у свині ці показники становлять відповідно $260,54 \pm 6,8$ мкм і $54,65 \pm 5,8$ мкм.

3. Міжчасткові жовчні протоки людини мають більший внутрішній просвіт, ніж у свині. У людини середній внутрішній діаметр становить $149 \pm 5,8$ мкм, зовнішній – $273 \pm 15,8$ мкм, а у свині – $131,33 \pm 6,3$ мкм та $301,65 \pm 14,8$ мкм відповідно.

4. Аналіз структури епітелію показав відмінності у будові слизової оболонки. У людини в міжчасточкових і міжсегментних протоках переважають кубічні епітеліоцити з поступовою трансформацією у призматичні клітини ($20,21 \pm 2,03$ клітин на зрізі), тоді як у свині одразу домінує призматичний епітелій ($24,54 \pm 2,03$ клітин).

5. Суттєвих відмінностей у структурній організації внутрішньопечінкових жовчних проток людини та свині не виявлено. Незначні відмінності у морфометричних показниках можуть бути пов'язані з особливостями

розмірів організму, проте загальна гістоархітектоніка залишається подібною.

Перспективи подальших досліджень. Отримані результати підтверджують загальну схожість морфологічної організації внутрішньопечінкових жовчних проток людини та свині, а також виявляють певні видоспецифічні відмінності. Подальші дослідження можуть бути спрямовані на порівняння жовчовивідної системи у різних груп ссавців, зокрема травоядних і хижих тварин, з метою виявлення загальних закономірностей, зумовлених типом живлення, а також застосування отриманих результатів у біомедичних і ветеринарних дослідженнях, зокрема у трансплантології та розробці нових методів лікування патологій гепатобіліарної системи.

СПИСОК ВИКОРИСТАНИХ ДЖЕРЕЛ

1. Мустафіна Г. М., Старченко І. І., Кока В. М., Лукачіна Є. І., Мустафіна Г. М. Сучасні погляди на функціональну морфологію та репаративні властивості печінки. *Вісник проблем біології і медицини* / Полтав. держ. мед. ун-т. Полтава, 2020. Вип. 2(156). С. 43–48. doi: 10.29254/2077-4214-2020-2-156-36-42
2. Губергріц Н. Б., Беляєва Н. В., Цис О. В., Гомозова О. А., Супрун О. О. Печінката целиація (огляд літератури). *Сучасна гастроентерологія*. 2023. № 5(133). С. 78–84. doi: 10.30978/mg-2023-5-78
3. Дзигал О. Ф. Формування полісиндромної недостатності хворих на цироз печінки з портальною гіпертензією. *Вісник наукових досліджень*. 2017. № 2. С. 88–92. doi: 10.11603/2415-8798.2017.2.7844
4. Дубінін С. І., Рябушко О. Б., Улановська-Циба Н. А., Передерій Н. О. Будова стінки жовчного міхура риб зі змішаним типом харчування. *Актуальні проблеми сучасної медицини*. 2014. Т. 14. № 2(46). С. 121–123.
5. Дубінін Д. С., Шепітько В. І., Стецук Є. В., Дубінін С. І., Борута Н. В., Левченко О. Л., Улановська-Циба Н. А. Характеристика структурних компонентів внутрішньопечінкових жовчних шляхів людини. *Світ медицини та біології*. 2023. № 2(84). С. 209–213. doi: 10.26724/2079-8334-2023-2-84-209-213
6. Рябушко О. Б. Структурна організація будови стінки жовчного міхура травоядних тварин. *Вісник проблем біології і медицини*. 2015. Вип. 2. Т. 3 (120). С. 84–88.
7. Малоштан О. В., Неклюдов А. О., Смачило Р. М., Тищенко О. М., Кльосова М. О., Волченко О. В. Патоморфологічні зміни внутрішньопечінкових жовчних проток та холедоха у хворих на гострий та хронічний холангіт. *Харківська хірургічна школа*. 2020. № 1(100). С. 72–76. doi: 10.37699/2308-7005.1.2020.09
8. Саволюк С. І. Постдекомпресійна дисфункція печінки як проблема хірургічного лікування не пухлинної патології позапечінкових жовчних протоків. *Збірник наукових праць співробітників НМАПО ім. П. Л. Шутика*. 2019. Вип. 33. С. 211–222.
9. Методологія та організація наукових досліджень у тваринництві / за ред. І. І. Ібатулліна, О. М. Жукорського. Київ: Аграрна наука, 2017. 328 с. URL: https://elearn.nubip.edu.ua/pluginfile.php/768090/mod_resource/content/1/Verstka_Ibat.-Juk2_compressed.pdf (дата звернення: 30.11.2024).
10. European Convention for the Protection of Vertebrate Animals used for Experimental and other Scientific Purposes (ETS No. 123) (Strasbourg, 18.03.1986).

Verkhovna Rada Ukrainy: zakonodavstvo Ukrainy [Official site of Verkhovna Rada of Ukraine: Legislation of Ukraine]. Retrieved from https://zakon.rada.gov.ua/laws/show/994_137#Text [in Ukrainian] (date of access: 30.11.2024).

11. Directive 2010/63/EU of the European Parliament and of the Council of 22 September 2010 on the protection of animals used for scientific purposes (Text with EEA relevance). Official Journal of the European Union. 2010. L 276/33. Retrieved from [https://eur-](https://eur-lex.europa.eu/LexUriServ/LexUriServ.do?uri=OJ:L:2010:276:0033:0079:en:PDF)

[lex.europa.eu/LexUriServ/LexUriServ.do?uri=OJ:L:2010:276:0033:0079:en:PDF](https://eur-lex.europa.eu/LexUriServ/LexUriServ.do?uri=OJ:L:2010:276:0033:0079:en:PDF) (date of access: 30.11.2024).

12. Glantz S. A. Primer of Biostatistics. 7e. McGraw Hill. Retrieved from <https://accessanesthesiology.mhmedical.com/book.aspx?bookid=665&isMissingChapter=true> (date of access: 30.11.2024).

13. Дубінін Д. С., Шепітько В. І., Дубінін С. І., Стецук Є. В., Борута Н. В., Вільхова О. В., Улановська-Циба Н. А. Аналіз будови внутрішньопечінкових жовчних шляхів ссавців зі змішаним типом харчування. *Біологія та екологія*. 2022. № 8(2). С. 129–134. doi: 10.33989/2022.8.2.285321

14. Миколаєнко Я. О. Морфологічні зміни печінки щурів в умовах моделювання атрезії позапечінкового жовчного протоку. *Актуальні питання теоретичної та практичної медицини* : зб. тез доповідей II Міжнар. наук.-практ. конф. студентів та молодих вчених, м. Суми, 16–18 квіт. 2014 р. М. В. Погорелов. Суми: СумДУ, 2014. С. 87.

15. Рябушко О. Б. Морфологічні особливості стінки жовчного міхура травоядних риб. *Світ медицини та біології*. 2014. № 2(44). С. 154–158.

16. Сторожук М. В. Дослідження клінічного статусу собак за печінкової патології в умовах ветеринарної клініки «Вікторія». *Сучасні аспекти лікування і профілактики хвороб тварин*: матеріали V Всеукр. наук.-практ. інтернет-конф., (20–21 жовт., 2021). Полтава, 2021. С. 91–135. URL: <https://www.pdau.edu.ua/sites/default/files/node/1239/zbirnyktez2021poltava.pdf> (дата звернення: 30.11.2024).

17. Сураєва Н. О., Морозенко Д. В. γ -глутамілтрансфераза та її клініко-діагностичне значення за хвороб печінки у тварин. *Ветеринарна медицина та фармація* : всеукр. наук.-практ. конф. з міжнар. участю. 2022. С. 347–348.

18. Рябушко О. Б. Структурна організація відділів стінки жовчного міхура птахів зі змішаним типом харчування. *Вісник проблем біології і медицини*. 2014. Вип. 4. Т. 2(114). С. 78–82.

19. Попович О. О., Мороз Л. В., Авдосьєв Ю. В., Чабанов Ф. А., Войналович О. О. Вроджений фіброз печінки (клінічний випадок). *Запорізький медичний журнал*. 2021. Т. 23(6). С. 882–888. doi: 10.14739/2310-1210.2021.6.229102

20. Ничитайло М. Ю., Дзюбановський О. І. Темп декомпресії жовчних протокта динаміка показників синтетичної функції печінки після транспаплярного ендоскопічного біліарного втручання у хворих на обтураційну жовтяницю, зумовлену холедохолітазом. *Клінічна анатомія та оперативна хірургія*. 2017. Т. 16. № 4. С. 37–41.

REFERENCES

1. Mustafina, H. M., Starchenko, I. I., Koka, V. M., Lukachina, Ye. I., & Mustafina, H. M. (2020). Suchasni pohliady na funktsionalnu morfolohiiu ta reparatyvni vlastyvoli pechinky [Modern attitudes for chronic wound treatment]. *Visnyk Problem Biolohii i Medytsyny* [Bulletin of problems biology and medicine]. Poltava, 2(156), 43–48 [in Ukrainian]. doi: 10.29254/2077-4214-2020-2-156-36-42
2. Gubergrits, N. B., Byelyayeva, N. V., Tsys, O. V., Gomozova, O. A., & Suprun, O. O. (2023). Pechinka ta tseliakiia (Ohliad literatury) [Liver and celiac disease. Review]. *Suchasna gastroenterolohiia* [Modern Gastroenterology], 5(133), 78–84 [in Ukrainian]. doi: 10.30978/mg-2023-5-78.
3. Dzygal, O. F. (2017). Formuvannia polisindromnoi nedostatnosti khvorykh na tsyroz pechinky z portalnoi hipertenziiu. [Polyorganic insufficiency development in patients with liver cirrhosis with portla hypertension]. *Visnyk naukovykh doslidzen*, (2), 88–92 [in Ukrainian]. doi: 10.11603/2415-8798.2017.2.7844.
4. Dubinin, S. I., Ryabushko, O. B., Ulanovska-Tsyba, N. A., & Perederiy, N. O. (2014). Budova stinky zhovchnoho mikhura ryb zi zmishanym typtom kharchuvannia [Structure of the gallbladder wall in fish with a mixed type of nutrition]. *Aktualni problemy suchasnoyi medytsyny*, 14(2(46)), 121–123 [in Ukrainian].
5. Dubinin, D. S., Shepitko, V. I., Stetsuk, Ye. V., Dubinin, S. I., Boruta, N. V., Levchenko, O. L., & Ulanovska-Tsyba, N. A. (2023). Kharakterystyka strukturnykh komponentiv vnutrishnopechinkovykh zhovchnykh shliakhiv liudyny [Characteristics of structural components of intrahepatic biliary tracts in humans]. *World of Medicine and Biology*, 2(84), 209–213 [in Ukrainian]. doi: 10.26724/2079-8334-2023-2-84-209-213.
6. Ryabushko, O. B. (2015). Strukturna orhanizatsiia budovy stinky zhovchnoho mikhura travoidnykh tvaryn [Structural organization of the gallbladder wall in herbivorous animals]. *Visnyk Problem Biolohii i Medytsyny*, 2(3(120)), 84–88 [in Ukrainian].
7. Maloshtan, O. V., Neklyudov, A. O., Smachylo, R. M., Tyshchenko, O. M., Klosova, M. O., & Volchenko, O. V. (2020). Patomorfologichni zminy vnutrishnopechinkovykh zhovchnykh protok ta kholedokha u khvorykh na hostryi ta khronichni kholanhit [Pathomorphological changes in structure of intrahepatic ducts and choledoch in patients with acute and chronic cholangitis]. *Kharkiv Surgical School*, 1(100), 72–76 [in Ukrainian]. doi: 10.37699/2308-7005.1.2020.09.
8. Savolyuk, S. I. (2019). Postdekompresiiina dysfunksiia pechinky yak problema khirurhichnoho likuvannia ne pukhlynnoi patolohii pozapechinkovykh zhovchnykh protokiv [Post-decompression liver dysfunction as a problem of surgical treatment of non-tumorous pathology of extrahepatic bile ducts]. *Collection of Scientific Works of Staff Members of P. L. Shupyk National Medical Academy of Postgraduate Education*, 33, 211–222 [in Ukrainian].
9. Ibatullin, I. I., & Zhukorskyi, O. M. (Eds.). (2017). Postdekompresiiina dysfunksiia pechinky yak problema khirurhichnoho likuvannia ne pukhlynnoi patolohii pozapechinkovykh zhovchnykh protokiv [Methodology and Organization of Scientific Research in Animal Husbandry]. Kyiv: Agrarna Nauka [in Ukrainian]. Retrieved from https://elearn.nubip.edu.ua/pluginfile.php/768090/mod_resource/content/1/Verstka_Ibat.-Juk2_compressed.pdf (date of access: 30.11.2024).
10. European Convention for the Protection of Vertebrate Animals used for

Experimental and other Scientific Purposes (ETS No. 123) (Strasbourg, 18.03.1986). Verkhovna Rada Ukrainy: zakonodavstvo Ukrainy [Official site of Verkhovna Rada of Ukraine: Legislation of Ukraine]. Retrieved from https://zakon.rada.gov.ua/laws/show/994_137#Text [in Ukrainian] (date of access: 30.11.2024).

11. Directive 2010/63/EU of the European Parliament and of the Council of 22 September 2010 on the protection of animals used for scientific purposes (Text with EEA relevance). *Official J. of the European Union*. 2010. L 276/33. Retrieved from <https://eur-lex.europa.eu/LexUriServ/LexUriServ.do?uri=OJ:L:2010:276:0033:0079:en:PDF> (date of access: 30.11.2024).

12. Glantz S. A. Primer of Biostatistics. 7e. McGraw Hill. Retrieved from <https://accessanesthesiology.mhmedical.com/book.aspx?bookid=665&isMissingChapter=true> (date of access: 30.11.2024).

13. Dubinin, D. S., Shepitko, V. I., Dubinin, S. I., Stetsuk, Ye. V., Boruta, N. V., Vilkhova, O. V., & Ulanovska-Tsyba, N. A. (2022). Analiz budovy vnutrishnopechinkovykh zhovchnykh shliakhiv ssavtsiv zi zamishanym typom kharchuvannia [Analysis of the structure of the intrahepatic bile ducts of mammals with a mixed type of nutrition]. *Biology and Ecology*, 8(2), 129–134 [in Ukrainian]. doi: 10.33989/2022.8.2.285321

14. Mykolayenko, Ya. O. (2014). Morfolohichni zminy pechinky shchuriv v umovakh modeliuvannia atrezii pozapechinkovoho zhovchnoho protoku [Morphological changes in the liver of rats under conditions of modeling extrahepatic bile duct atresia]. In M. V. Pohorielov (Ed.), *Actual Issues of Theoretical and Practical Medicine: Proceedings of the II International Scientific and Practical Conference of Students and Young Scientists*, Sumy, April 16–18, 2014 (p. 87). Sumy: Sumy State University [in Ukrainian].

15. Ryabushko, O. B. (2014). Morfolohichni osoblyvosti stinky zhovchnoho mikhura travoidnykh ryb [Morphological features of the gallbladder wall in herbivorous fish]. *World of Medicine and Biology*, 2(44), 154–158 [in Ukrainian].

16. Storozhuk, M. V. (2021). Doslidzhennia klinichnoho statusu sobak za pechinkovoi patolohii v umovakh veterynarnoi kliniki «Viktorii» [Investigation of the clinical status of dogs with liver pathology in the conditions of the veterinary clinic "Victoria"]. In *Modern aspects of treatment and prevention of animal diseases: Proceedings of the V All-Ukrainian Scientific and Practical Internet Conference*, Poltava, October 20–21, 2021 (pp. 91–135). Poltava: Poltava State Agrarian University [in Ukrainian]. Retrieved from <https://www.pdau.edu.ua/sites/default/files/node/1239/zbirnyktez2021poltava.pdf> (date of access: 30.11.2024).

17. Suraieva, N. O., & Morozenko, D. V. (2022). γ -hlutamyltransferaza ta yii kliniko-diahnostychni znachennia za khvorob pechinky u tvaryn [γ -Glutamyltransferase and its clinical and diagnostic significance in liver diseases in animals]. In *Veterinary Medicine and Pharmacy: All-Ukrainian Scientific and Practical Conference with International Participation* (pp. 347–348) [in Ukrainian].

18. Ryabushko, O. B. (2014). Strukturna orhanizatsiia viddiliv stinky zhovchnoho mikhura ptakhiv zi zmishanym typom kharchuvannia [Structural organization of the gallbladder wall sections in birds with a mixed type of nutrition]. *Visnyk Problem Biolohii i Medytsyny*, 4(2(114)), 78–82 [in Ukrainian].

19. Popovych, O. O., Moroz, L. V., Avdosiev, Yu. V., Chabanov, F. A., & Voinalovych, O. O. (2021). Vrodzhenyi fibroz pechinky (klinichniy випадок) [Congenital hepatic fibrosis (a case report)]. *Zaporizhzhia Medical J.*, 23(6), 882–888 [in Ukrainian]. doi: 10.14739/2310-1210.2021.6.229102.

20. Nychytailo, M. Yu., & Dziubanovskiy, O. I. (2017). Temp dekompresii zhovchnykh protok ta dynamika pokaznykiv syntetychnoi funktsii pechinky pislia transpapiliarnoho endoskopichnoho biliarnoho vtruchannia u khvorykh na obturatsiinu zhovtianytsiu, zumovlenu kholodokholitiazom [Rate of bile duct decompression and dynamics of liver synthetic function indicators after transpapillary endoscopic biliary intervention in patients with obstructive jaundice caused by choledocholithiasis]. *Clinical Anatomy and Operative Surgery*, 16(4), 37–41 [in Ukrainian].

INTRAHEPATIC BILE DUCTES OF HUMANS AND PIGS: STRUCTURAL ADAPTATIONS TO THE DIET COMPOSITION

D. S. Dubinin, S. G. Zinoviev, A. M. Saienko

*Institute of Pig Breeding and Agroindustrial Production NAAS
1 Shvedska Mohyla Str., Poltava, Ukraine, 36013*

Objective. *The purpose of the work was to study the structural organization of the intrahepatic biliary tract in humans and pigs in a comparative anatomical aspect to determine common and distinctive features caused by the structure of the diet, nutritional characteristics, and functional load. Methods.* *In the study it was used the general histological methods to analyze the structure of the walls of the intrahepatic bile ducts. The preparations were stained with hematoxylin and eosin. For proper fixation, the samples were washed with 10 % neutral formalin solution, after which the macropreparations were immersed in the same solution for further fixation. 15 samples of liver from pigs with a live weight of 90–105 kg, housed in the conditions of the farm with dry-type feeding, were studied. A similar study was conducted on 15 liver samples from people aged 30 to 50 years who died without any detected pathologies of the hepatobiliary system. Organ removal was carried out no later than 12 hours after death. The structural organization of the walls of the intrahepatic bile ducts was analyzed. Results.* *The structure of the pig interlobular bile duct is similar to that of the human, but has certain morphometric differences due to the peculiarities of their diet and nutrition structure. Cubical epithelial cells predominate in the mucosa, although their number is somewhat higher – about 18.04 ± 1.73 cells on a cross-section. Analysis of the structure of human intersegmental bile ducts showed that the mucous membrane is represented mainly by cubic epithelium, although prismatic cells are also found. The average number of epithelial cells on a cross-section was about 20.21 ± 2.03 cells. In pigs, intersegmental bile ducts have certain differences compared to humans. The inner epithelial layer is represented by prismatic cells, which are larger in size. The total number of epithelial cells in the cross section ranged from 24.54 ± 2.03 cells. The study showed that the human interlobular bile ducts have a two-layer structure: the inner layer is formed by prismatic epithelium, and the outer layer is loose connective tissue. Epitheliocytes were located on the basement membrane in a single layer, their average number in the cross section was 28.65 ± 5.03 cells. The interlobular bile ducts of the pig had a similar morphological organization, but certain features were observed. Epitheliocytes had a prismatic shape*

*and were somewhat smaller in size than in humans. The average number of cells in the cross section was 36.45 ± 4.73 cells. **Conclusions:** No significant differences in the structural organization of the intrahepatic bile ducts of humans and pigs were found. Minor differences in morphometric parameters may be associated with the characteristics of the body size, but the overall histoarchitectonics remains similar.*

Keywords: liver, biliary tract, cholecystitis, cholelithiasis, omnivorous mammals, bile ducts, pig, histology, epitheliocytes.

Отримано 04.11.2024

Отримано після доопрацювання 19.11.2024

Затверджено до видання 11.12.2024